

掌蹠膿疱症の発症から治癒まで

Path to a cure, Palmoplantar Pustulosis (PPP)

PPP コミュニティのサイトに体験談を投稿した60代男性です。投稿（2018年12月）後も改善が見られ2020年5月には治癒し手足の症状は無くなりました。発症から約2年6か月 歯根尖病巣の削除から約2年3か月かかりましたがもっと長い闘病を続けている患者の方々からするとかなりの短期間で治ったのではないかと思います。

A man in his 60's who wrote the Experience article in PPP Web Site. After posting the article (December 2018), the symptom relief was further observed and in May 2020, the disease was cured on palms and feet. 2 years and 6 months have passed since the onset and 2 years and 3 months after treatment of apical periodontitis by apicectomy. The cure period is considered much shorter than the other patients who are suffering from PPP long time

ここに写真とともにその経緯を報告致します。今後の皆様のご参考になれば幸いです。

I will report the cure process with the photos. Hope this article will be of helpful to the patients who are suffering from PPP.

主な病歴

50代後半 睡眠時無呼吸症候群 在宅CPAP治療中

60歳 不安定狭心症 スtent挿入手術

Major medical history

Late 50s, Sleep Apnea Syndrome, CPAP treatment at home

At 60, Unstable angina, Stent insertion surgery was performed

発症時生活習慣

ほぼ毎月の海外出張、会食多々、酒量平均ワイン1-1.5本/食事、平均睡眠時間6時間以下、ビオチンは数年前よりサプリメントとして毎日摂っていた。

Lifestyle when PPP developed

Overseas trip almost every month, Frequent business dinner, Alcohol consumption average 1-1.5 bottle per dinner, average sleep hours was less than 6 hours, taking Biotin as a supplement every day.

経過

Path

2017年11月発症 片方の手のひらに少数の赤いぶつぶつ。少し痒み。

November 2017 Small number of red spots was observed on one palm. A little bit of itchy.

2017年11月

かかりつけの病院の皮膚科へ。病名特定されず。処方：外用薬 アンテベート、ヒルドイド

November 2017

Visited at Dermatologist of prime care hospital. Disease was not specified. Prescription: Antebate, Hirudoid

2017年12月

症状悪化。同じ皮膚科へ。掌蹠膿疱症と診断される。処方：外用薬 トボベット 内服薬 アレグラ、ビオチン

December 2017

As the symptom worsened, visited at the same dermatologist. Diagnosed as PPP. Prescription: Topical medicine; Dovobet Ointment, Oral Medicine; Biotin and Allegra

2017年12月末

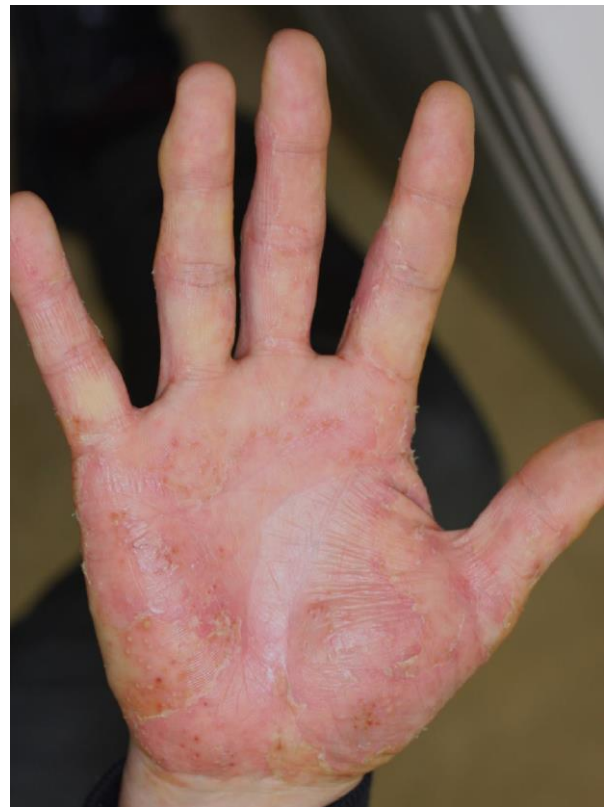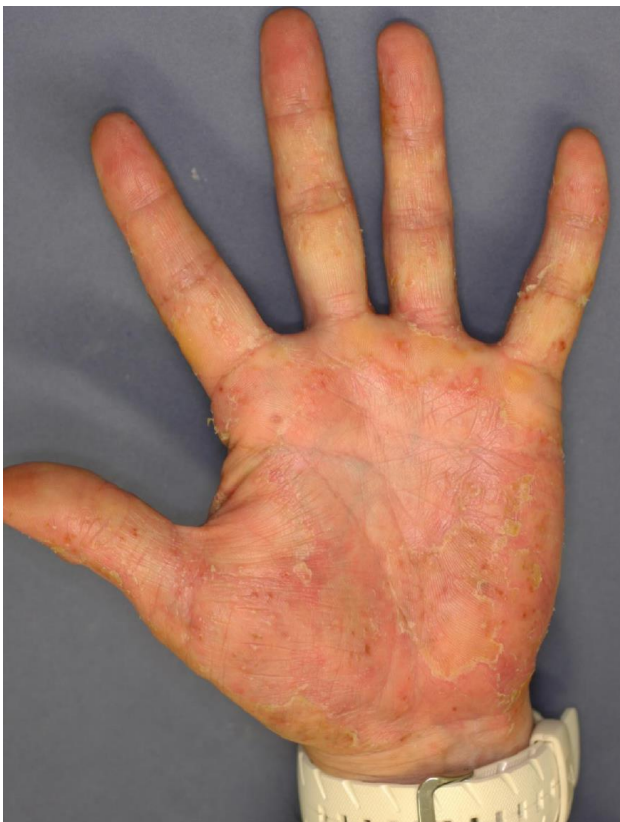更に症状が悪化したので PPP 専門医のいる病院へ行き歯のパノラマX線を撮るように指示される

December end, 2017

As the symptom further worsened, I change the hospital where PPP expert doctor resides. Instructed to take panoramic X ray photography of whole teeth.

その時の写真 発症後1か月半。指まで膿疱が広がる

Photo taken at the new hospital. One and half months after onset of PPP. Pustule observed on fingers now.



2018年1月

行きつけの病院の歯科でX線写真を撮る。ちょうど10年ほど前のX線写真もあったので翌日両方の写真を新しい病院の皮膚科へ持って行った。双方のX線写真に病巣感染が確認され切除手術が決められた。処方：外用薬 オキサロール、オリーブ油、亜鉛華軟膏、ワセリン 内服薬 クラリス、ビオチン、シナール

January 2018

Panoramic X ray photo was taken for whole teeth. Found the same X ray photo taken 10 years ago. The photos were taken to the expert doctor. The focal infection was found on both photos. Instructed to remove focal infection by apicectomy. Prescription: Topical ; Oxarol, Zinc ointment, Olive oil, Vaseline, Oral; Clarith, Biotin, Cinal

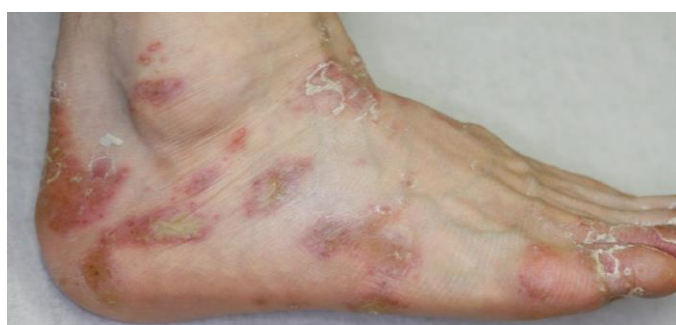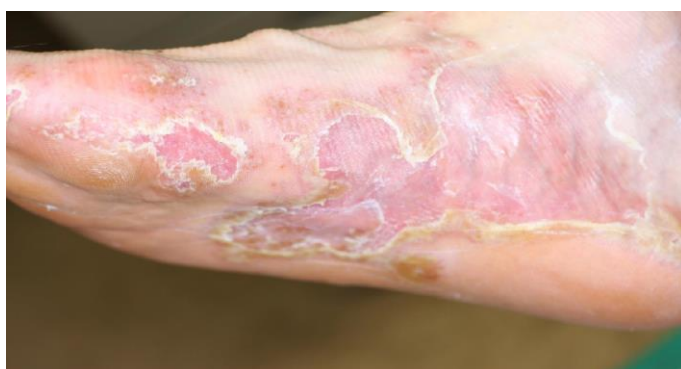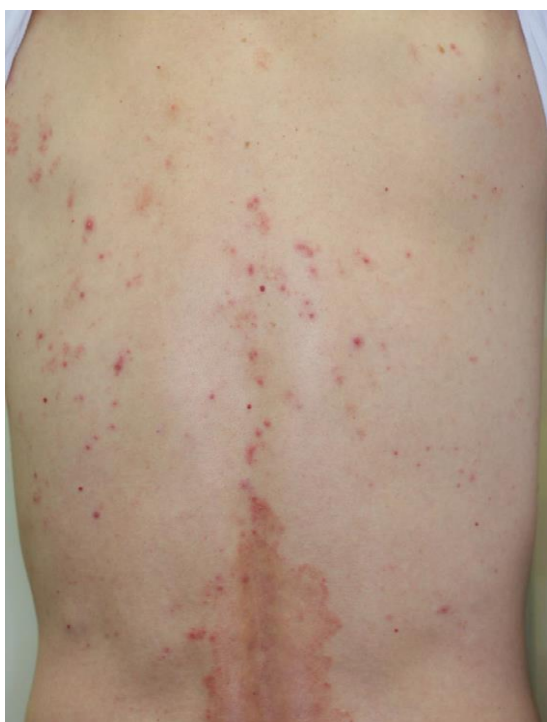2018年2月上旬

手術前 症状は背中に出てきた。足は症状が悪化。生検実施。

Early February 2018

Before surgery. The symptom appeared on the back as well as feet. The symptom on feet was worsening.

Biopsy was conducted.

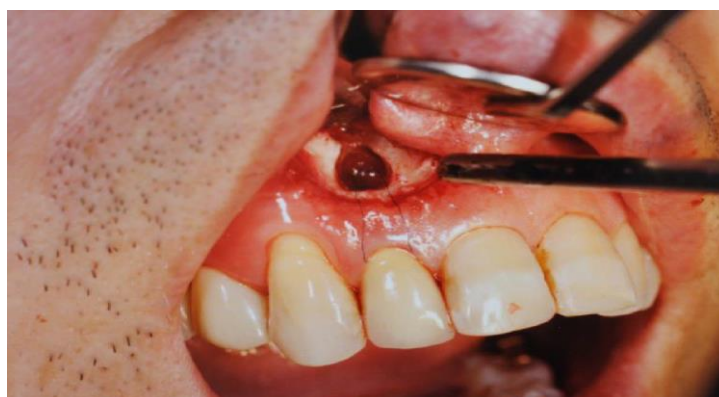

2018年2月

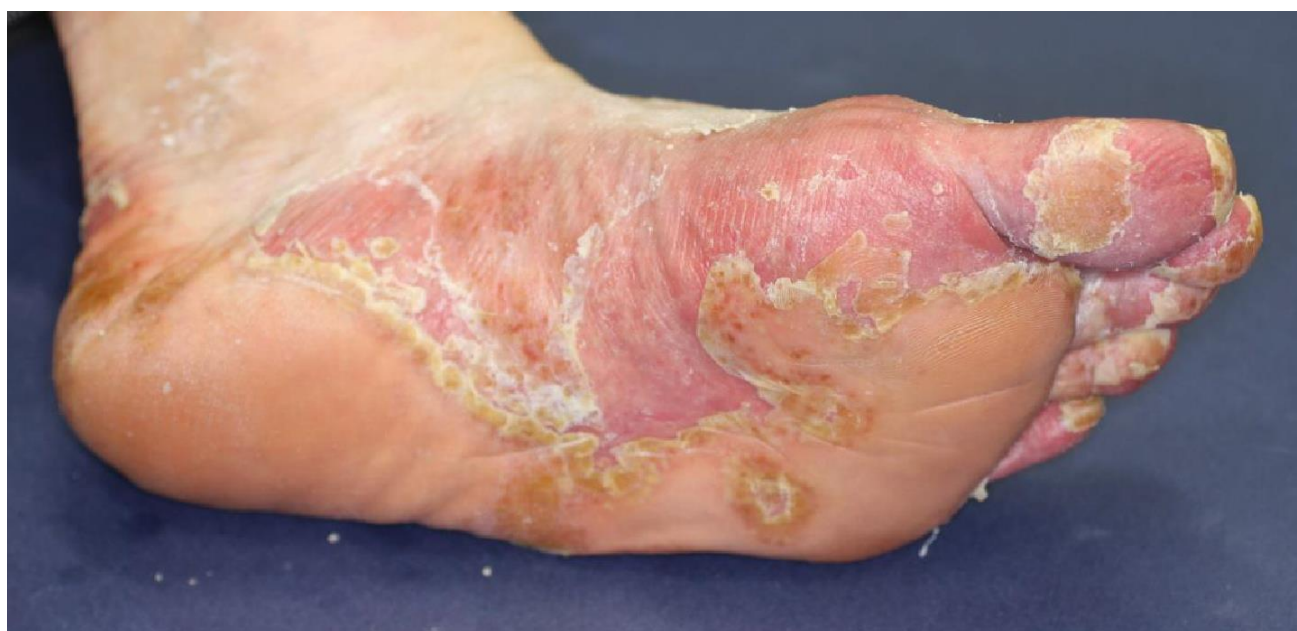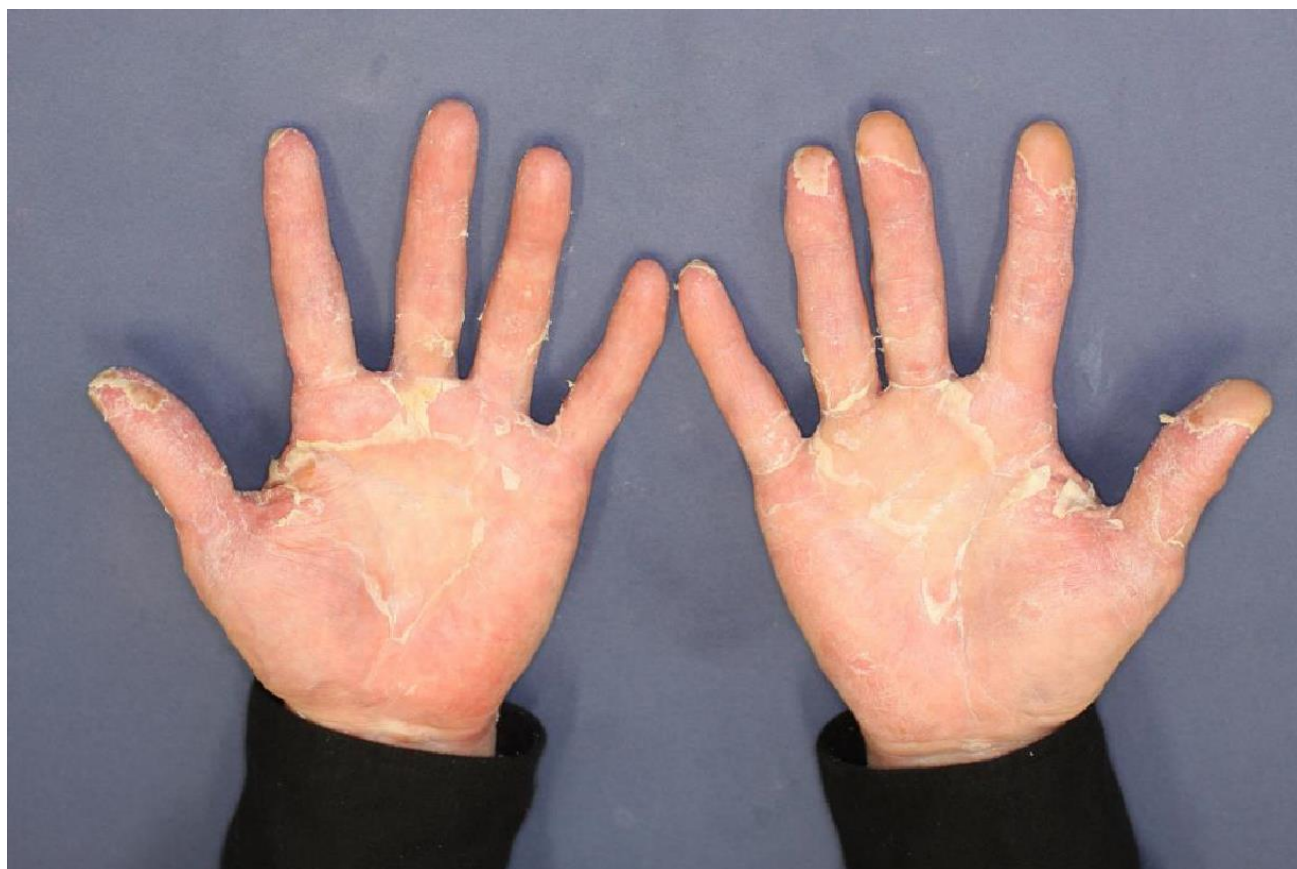根尖性歯周炎治療 歯根端切徐術により病巣を取り除く。PPP 症状の悪化が予想される。実際、膿疱は頭、額、腕 足に広がった。この時は痒みがあった。

February 2018

Treatment of Apical periodontitis by apicectomy. Worsening of symptom was expected. As a matter of fact, the pustule spread to head, forehead, arms and legs. Lots of part were very itching.



2018年2月 手術後 手も足もとにかく皮がむける。
February 2018 after surgery. Frequent peeling off of skin on palms and feet.



2018年3月から6月

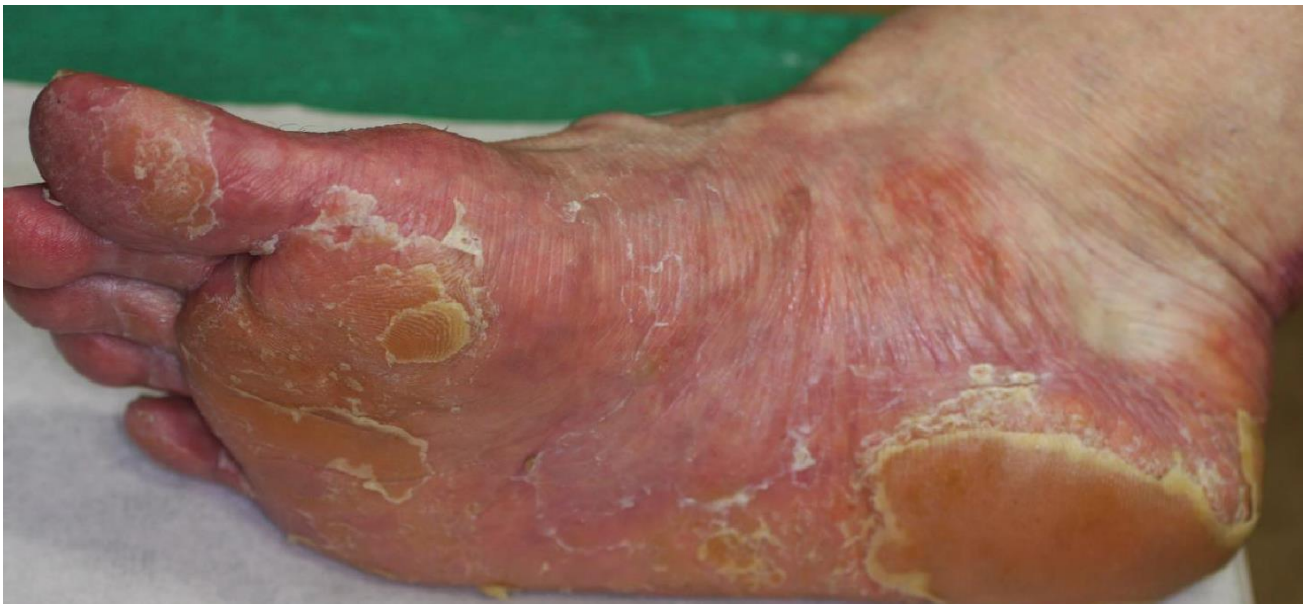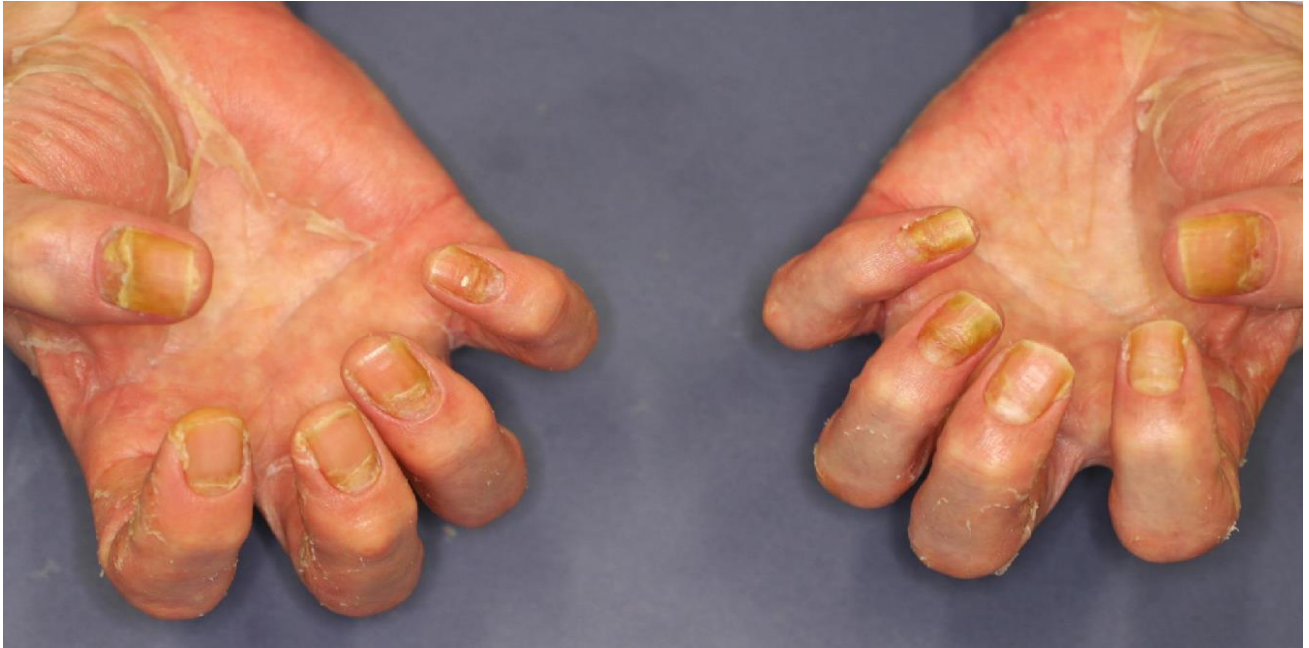2週間おきの通院 この間の処方 外用薬：オキサロール、ワセリン 内服薬：クラリス、
ビオチン、シナール、アレグラ、排膿散

From March to June 2018

Bi Weekly hospital visit. Prescription: Topical; Oxarol, Vaseline Oral; Clarith, Biotin, Cinal, Allegra,
Chinese medicine ('Hainosan'; pus discharging powder)

2018年3月 爪の病変

March 2018 Nail lesions observed



とにかく皮がむける。痛み かゆみ無し。

Frequent skin peeling off. No pain and no itching.

手足の保護

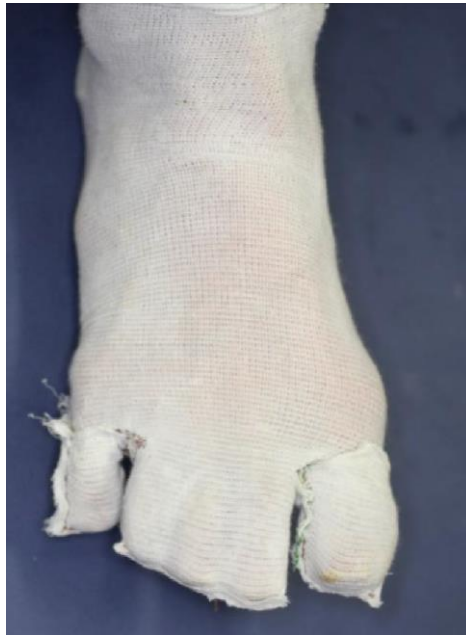手： 24時間 Tubifast の手袋。就業時 食事中はその上に薄手の手袋。シャワー時は使い捨てビニール手袋 (2020年5月まで)

足： Tubifast で写真のようにソックスの形にした。(2020年初頭まで)

Protection of hands and feet

Hands: 24hours wore Tubifast glove. At work and meal put another thin glove on top of Tubifast glove. At shower, wore plastic disposable glove. (through May 2020)

Feet: Made socks from Tubifast as seen in the photo (through early 2020)

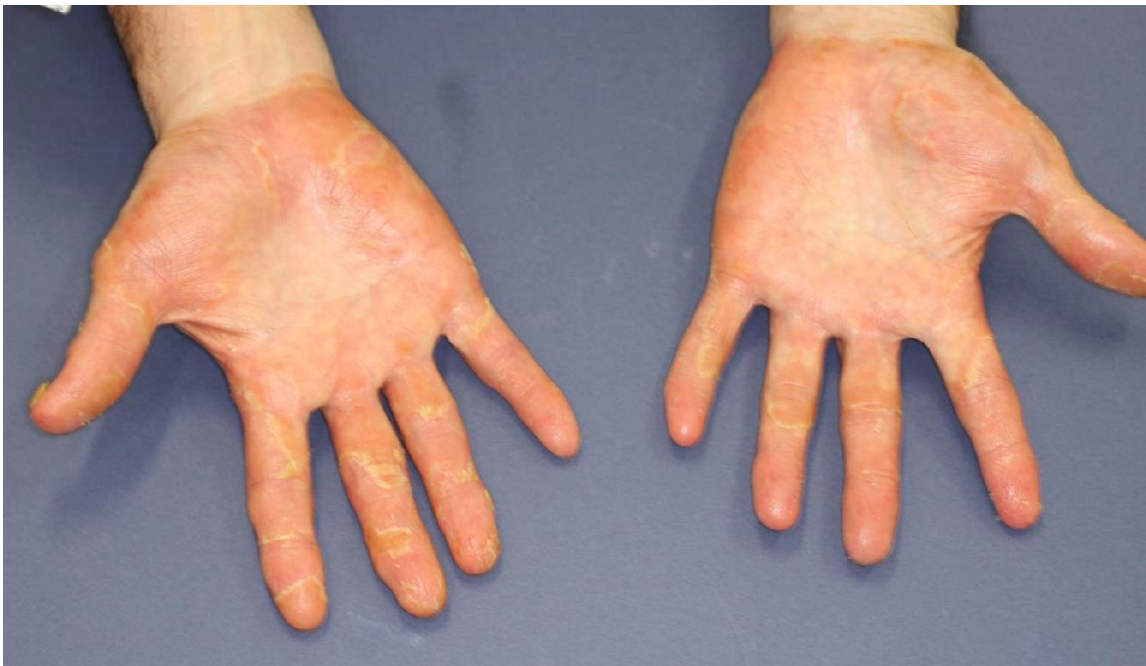

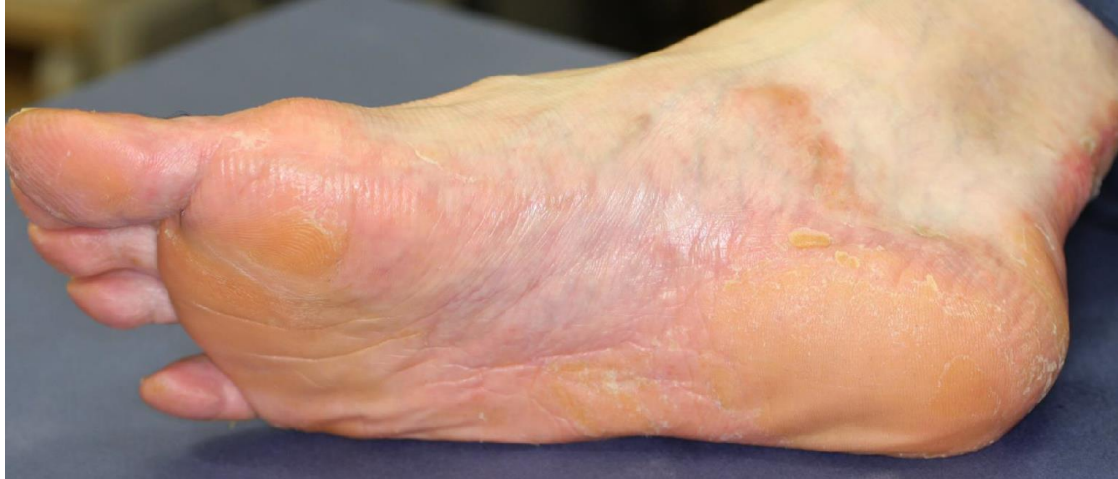2018年5月

手術3か月後。明らかな改善がみられる

May 2018

3 months after surgery. Obvious improvement is observed.





2018年7月

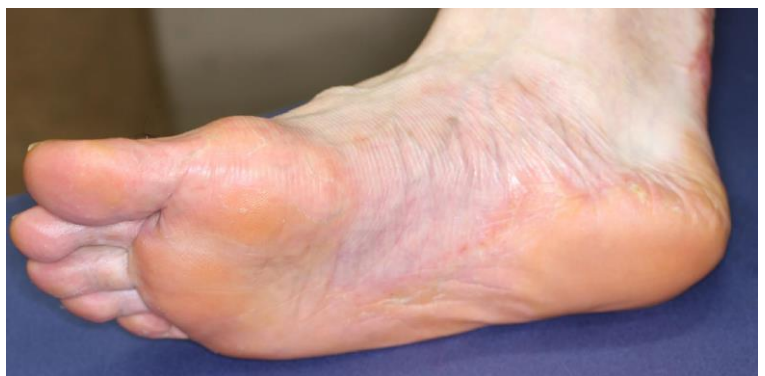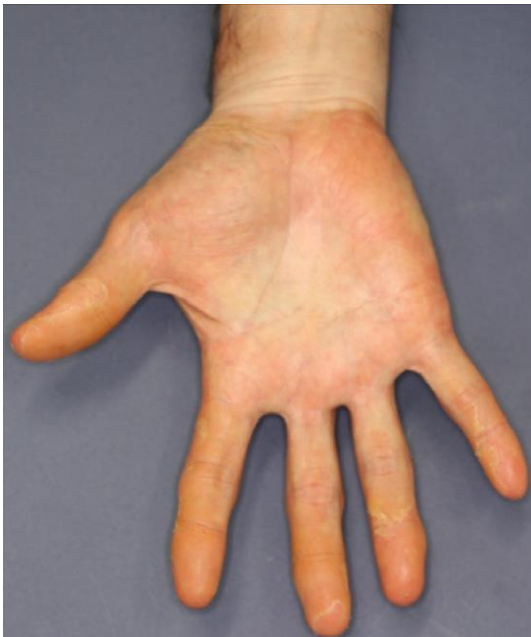手術後5か月 さらなる改善が見られるが爪の病変は改善なし。処方ミヤ BM とドボベツトが加わる。通院は2週おきから毎月ごとに。クラリス減量。

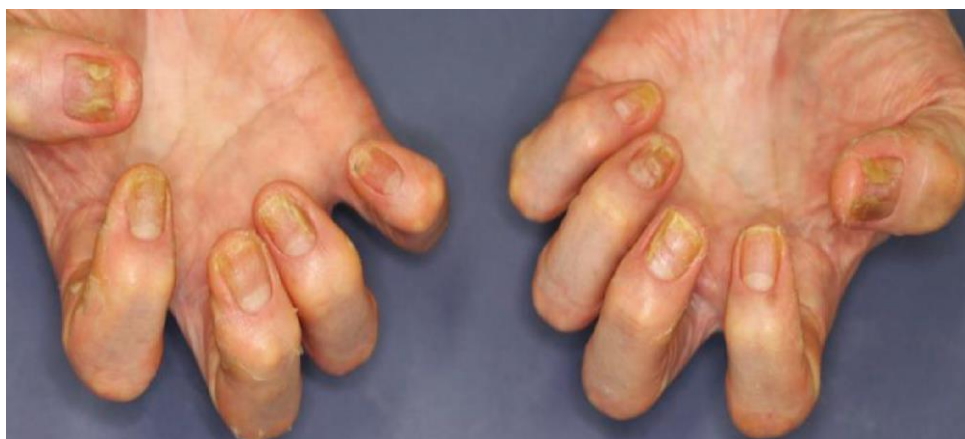この頃アメリカのヤンセンファーマが乾癬治療に Biologics を開発した記事を見つけ医師に相談。日本では掌蹠膿疱症治療として臨床試験中との事であった。

July 2018

5 months after surgery. Further improvement was observed but not for nails. Miya BM (Intestinal regulator) and Dovobet were added to prescription. Dosage of Clarith was reduced to once a day.

I happened to find that Janssen Pharmaceutical Company developed the biologics for Psoriasis treatment which could be applied for treatment of PPP in Japan. The doctor told me it was under clinical test.

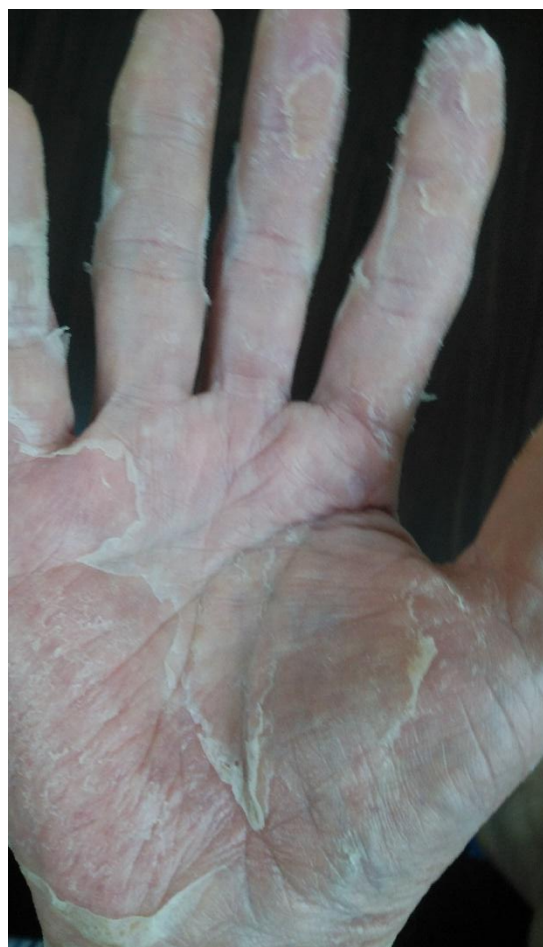
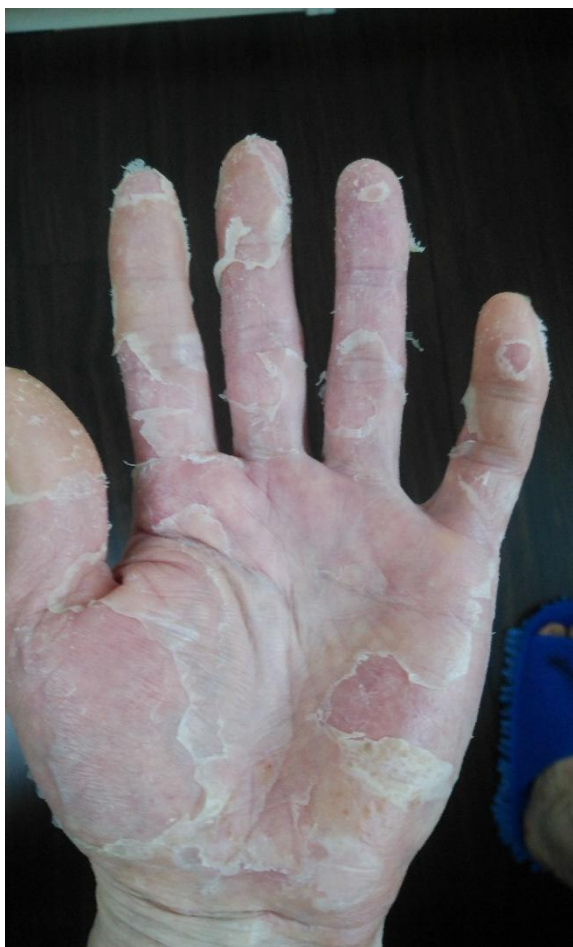


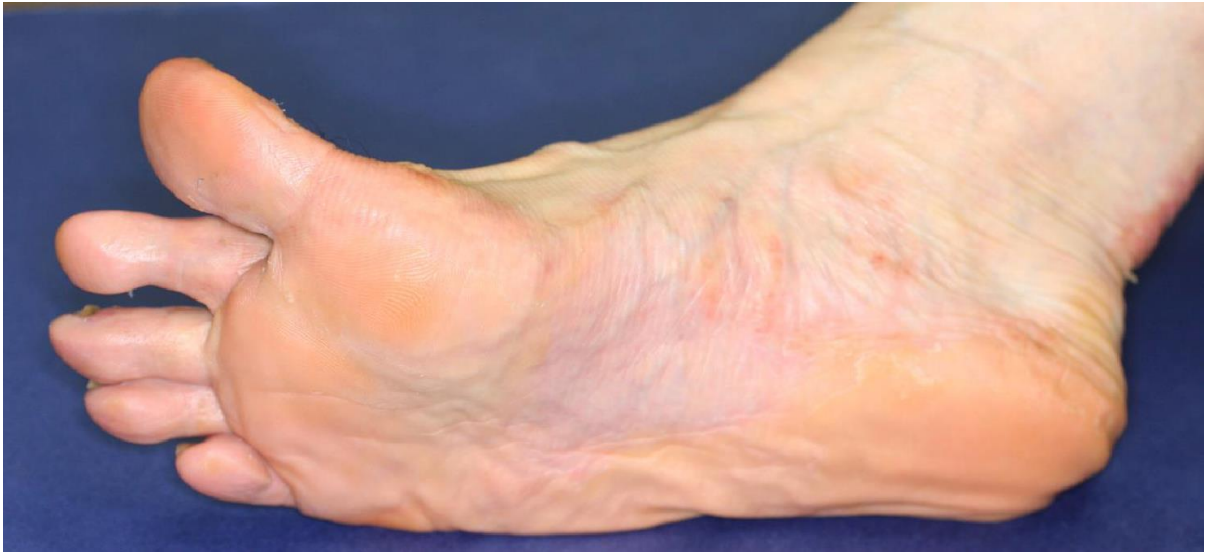2018年11月 足の症状はかなり改善して来たが手の皮は膿疱無しでとにかくむける。写真は外用薬をつける前。病院で写真を撮るときは外用薬を塗っているのでこういう皮膚の状況は見えない。通院は2か月に1回へ。皮がむける状況が激しく精神的ストレスがたまる。

November 2018 The symptom on feet was improving but the skin on the palm keeps peeling off without pustule. This photo was taken before applying ointment and Vaseline. This skin status was not seen in the photos taken at the hospital as ointment was applied and humidified. Hospital visit became every two months.

Due to the frequent skin peeling off, mental stress developed.



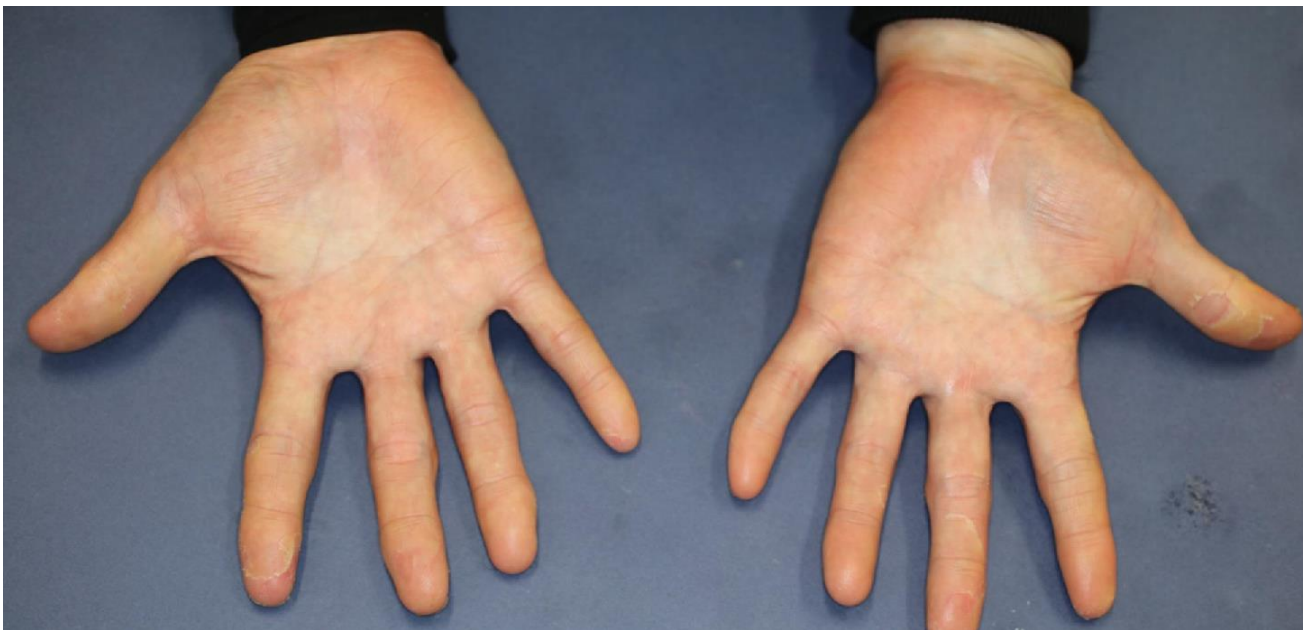


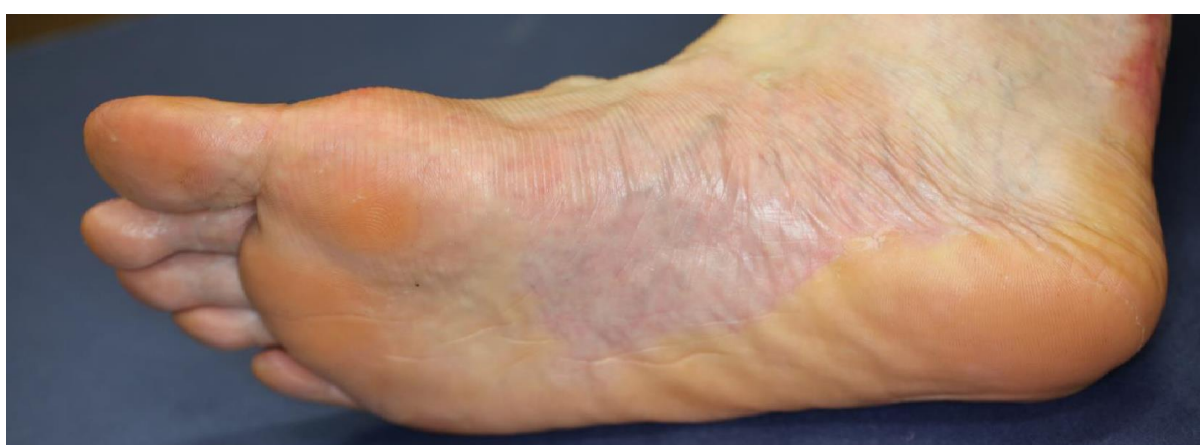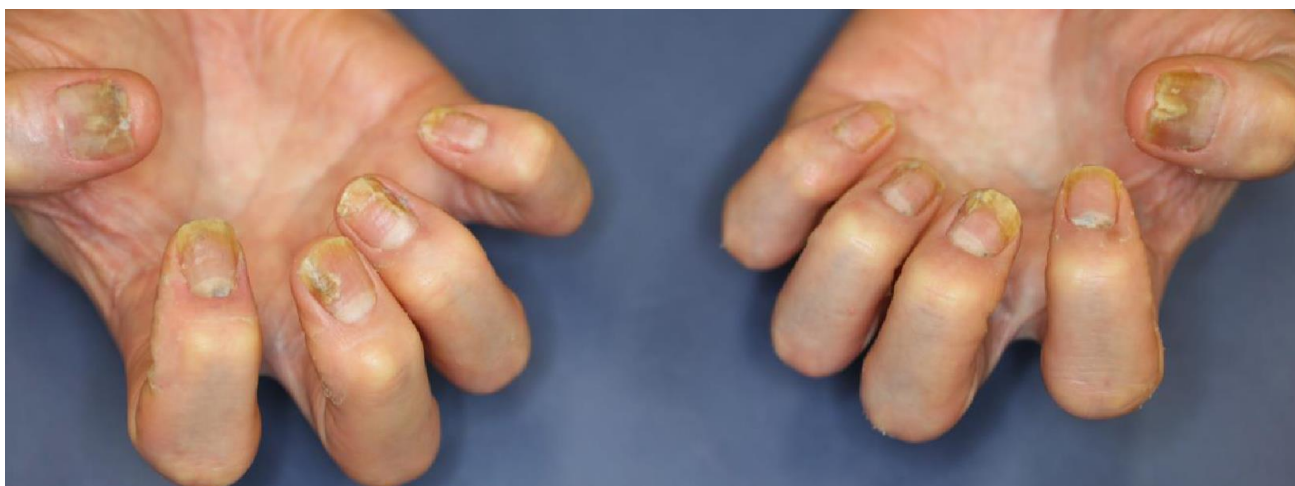2019年1月

手術後11か月 症状は変わらない。爪病変同じ。クラリスが処方から削除。精神的に辛く早く治ればと思いヤンセンファーマの Biologics が日本で掌蹠膿疱症の治療に許可が出たので医師と相談。この時腰痛の悪化があり MRI。PAO の始まりだった可能性が否定できない所見であった。しかし皮膚症状は改善傾向のため症状から Biologics の適応にならないと判断された。

January 2019

11 months after surgery. There is no big change in the symptom. Still nail lesions observed. Clarith is removed from the prescription. As Janssen biologics was approved for treatment of PPP and I had mental stress, I consulted with the doctor about the injection of biologics. At this time my chronic low back pain was becoming severe, so the doctor considered a slight possibility of PAO development. MRI inspection was conducted. The doctor, however judged not to administer biologics as the skin symptom was improving and not severe enough.



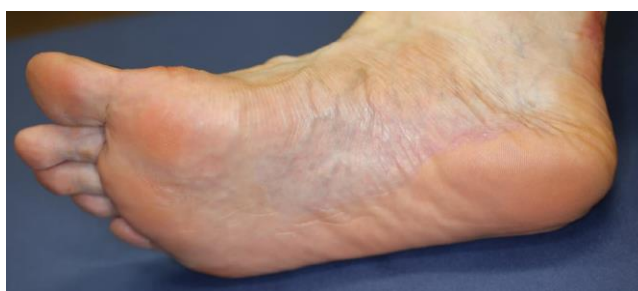
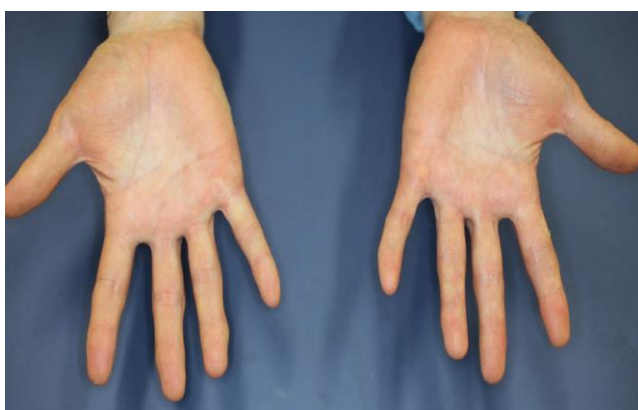
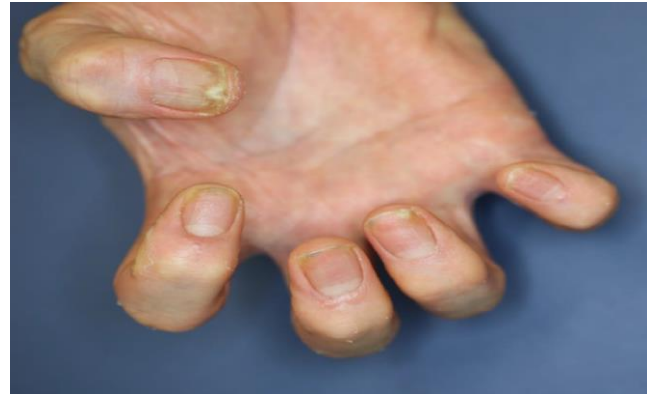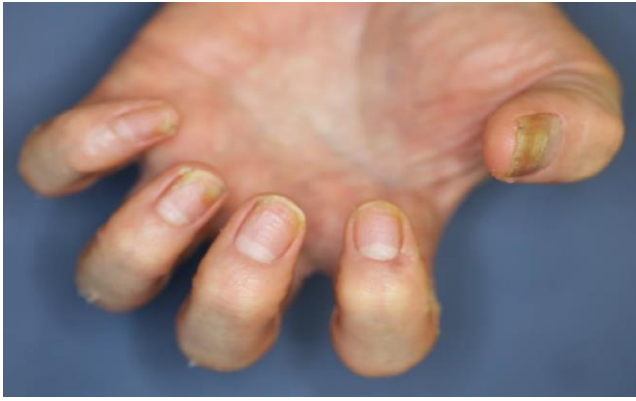2019年5月

手術後1年3か月 爪の症状にやや改善が見られる。医師は爪が治るのは最後と助言。

May 2019

One year and three months after surgery. A little improvement in nail lesions. The doctor advised that nail is the last part to be cured.



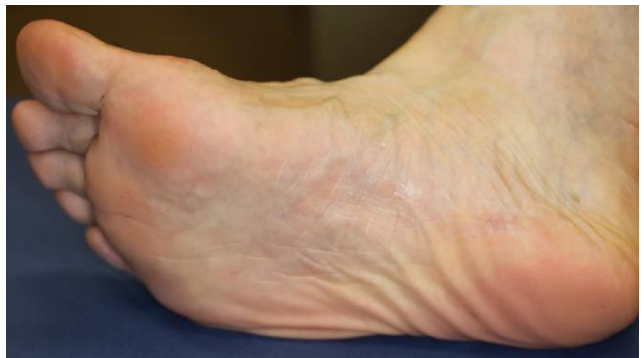
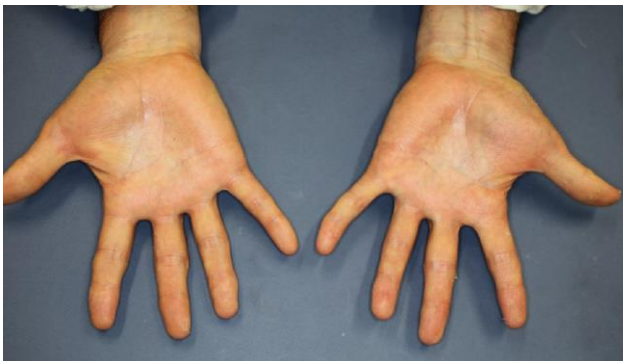
2019年11月

生活環境の変化あり。毎月の海外出張無くなり 頻繁な会食が激減。睡眠時間増加。手の皮がむける周期が長くなる。ミヤBM 倍量。ビオチンは1日2回へ減量。

November 2019

Major change in lifestyle. No more monthly overseas trip and frequent business dinner. Naturally the alcoholic consumption decreased. The period of skin peeling off time is getting longer. Intestinal regulator dosage is doubled. Biotin dosage was reduced to two times a day.

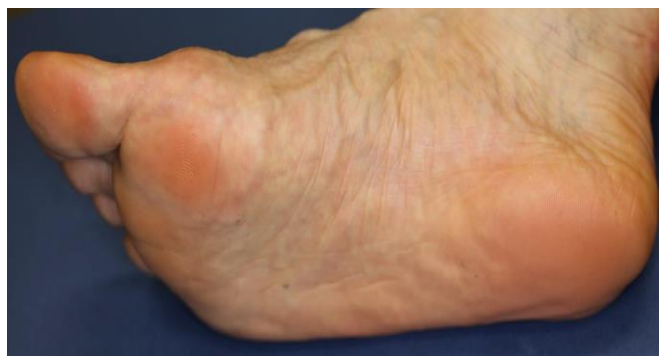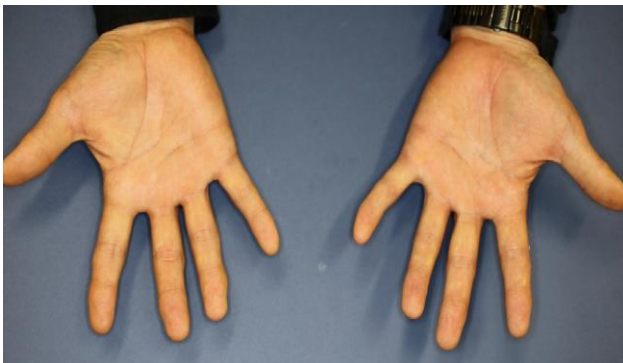


2020年3月

手術後2年1か月 手の症状 殆どなくなる。指の皮が少し向ける程度。排膿散が処方から削除。足は殆ど綺麗。

March 2020

Two years and one month after surgery. The symptom on skin has almost disappeared. No more frequent skin peeling off but on fingers a little bit. The pus discharge powder was removed from prescription.

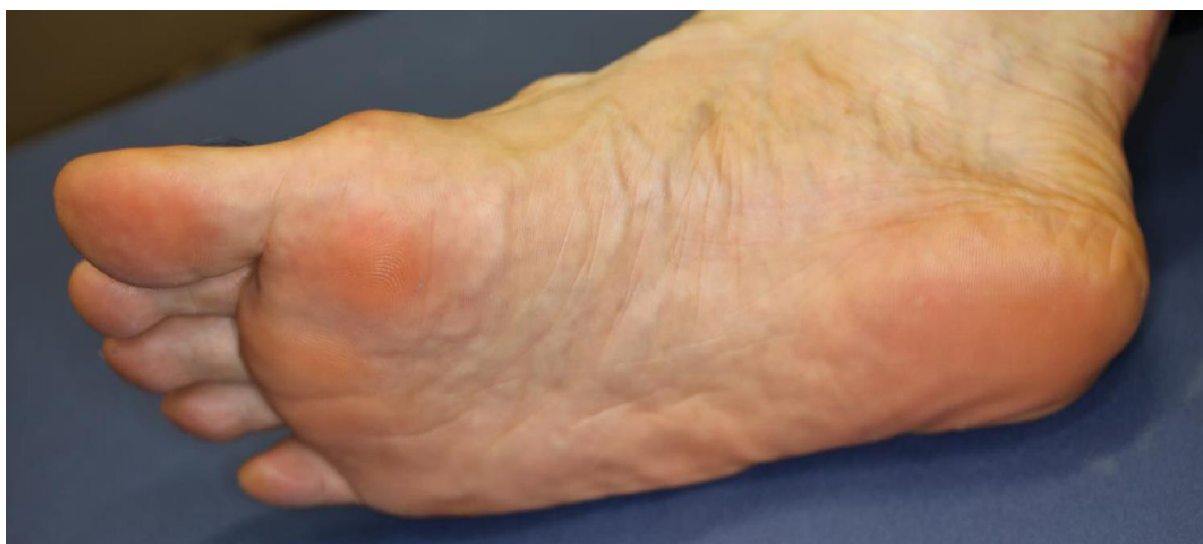
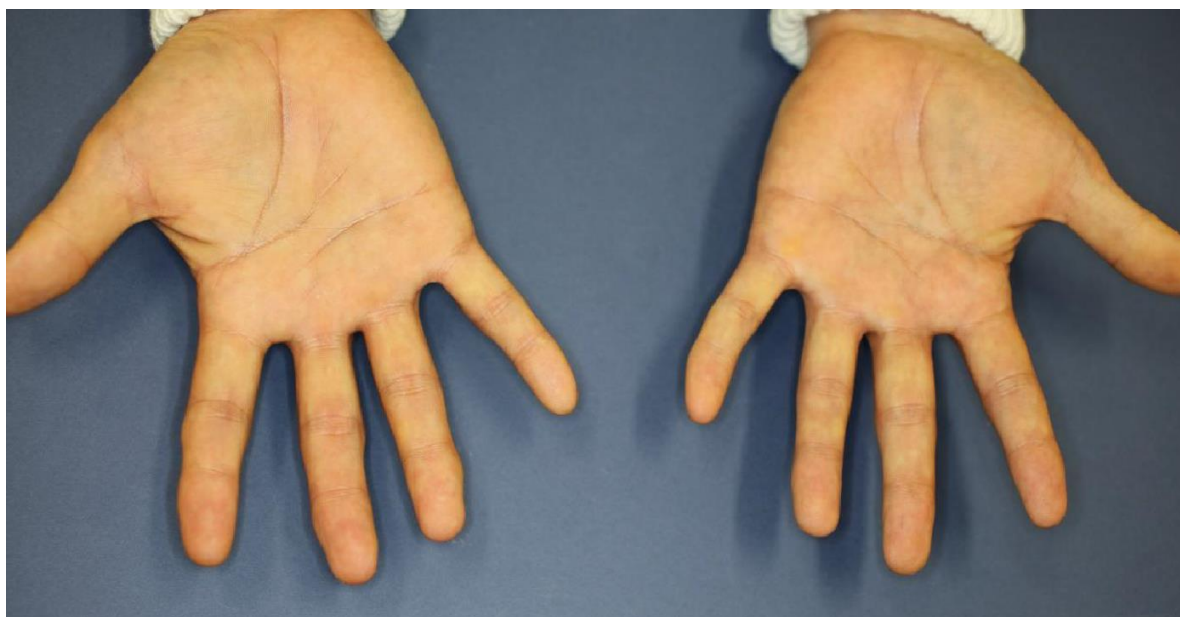
2020年5月

手足の症状は無くなり外用薬の使用をやめた。シャワー時のビニール手袋もしなくなった。足は綺麗になり外用薬は3月より使用してない。爪はまだ完璧では無いがこの時点で治癒したと判断する。この後通院は3か月おきとなる。

May 2020

The symptom on palms and feet has totally disappeared. I judge at this moment the PPP is cured. Stopped applying ointments and no more wearing plastic glove in showering. Nail is not perfectly recovered cosmetically. The hospital visit becomes every three months after this.



一部写真提供 聖母病院 皮膚科 小林里実

Some photos were provided by Satomi Kobayashi, Dermatologist, Seibo Hospital

私の見解

1. 明らかに歯根病巣感染の削除が治癒に繋がった。生物学的製剤の使用も必要なかった。
2. 歯根の病巣感染は無症状なので歯科の医者からは取り除くという判断はしない。

3. この病気が皮膚科のみならず例えば掌蹠膿疱症骨関節炎も診られるリウマチの専門医や歯科、内科を含め他科との連携が如何に重要かを痛感した。
4. ビオチンを PPP 発症前からサプリメントとして摂取していた事実を考えるとビオチンは皮膚の炎症を抑えるのには役に立つかもしれないが PPP の進行を止めるとは思えない。実際にビオチン療法を受けていても PAO（掌蹠膿疱症性関節炎）を起こしている患者がいる。
5. 生活習慣の改善も重要な要素かもしれない。
6. 歯科手術後も 2 年近く飲酒 会食 海外出張を続けていたのは症状の回復を遅らせた可能性がある。
7. 専門医に診てもらってよかった。専門医によれば私の PPP の重症度はマックスレベルであったようだ。正しい治療がなければ PAO になっていた可能性もある。
8. PPP 患者会を通じ患者の方、専門医師以外の方に正しい知識 治療法を広めていきたい。

Personal Opinion

1. It is absolutely obvious that the treatment of apical periodontitis led to a cure of PPP without usage of biologics.
2. From the viewpoint of dentists as apical periodontitis is asymptomatic, the dentist does not judge the necessity to remove the focal infection.
3. I strongly felt that in order to treat PPP, it requires the involvement of other department doctors such as internal medicine, rheumatology, dentists etc.
4. Considering the fact that I was taking Biotin as a supplement long time before onset of PPP, Biotin may improve the skin lesions, but it will not stop the development of PPP. As a matter of fact, there are some cases that the patient with Biotin only treatment has developed PAO (Pustulotic Arthro- Osteitis).
5. The healthier lifestyle may contribute to the faster cure of this disease.
6. Even after the dental treatment, for almost two years I continued monthly overseas trips, frequent business dinner, drinking wines at maybe excess level, which might have delayed my cure process of PPP.
7. I really appreciate that the expert doctor managed my treatment to a cure. According to the expert doctor, my severity level was at the highest level. Without right treatment, I might have developed PAO.
8. Through PPP patient organization, I feel very strongly that I want to spread the correct knowledge on this disease and treatments to not only patients but to the non expert doctors too.